

ORIGINAL RESEARCH

Risankizumab e upadacitinib nel trattamento dell'artrite psoriasica: meccanismi diversi, obiettivo comune

Risankizumab and upadacitinib in the treatment of psoriatic arthritis: different mechanisms, same goal [article in Italian]

Educational Section

Benedetta Bongiovanni¹, Adele Del Giudice¹, Anna Panaccione², Ilenia Pantano³, Simone Perniola⁴, Gilda Sandri¹

¹Dipartimento di Scienze Mediche e Chirurgiche, Università degli Studi di Modena e Reggio Emilia, Modena, Italy; ²UO Complessa di Clinica Medica e Reumatologia, Azienda Ospedaliera S.Maria, Terni, Italy; ³Dipartimento di Medicina di Precisione, Università della Campania "Luigi Vanvitelli", Napoli, Italy; ⁴U.O.S.D di Immunologia Clinica, Fondazione Policlinico Universitario Agostino Gemelli IRCCS, Roma, Italy

Gli autori sono inseriti in ordine alfabetico e hanno dato un contributo equivalente all'articolo

Abstract

Psoriatic arthritis (PsA) is a chronic inflammatory disease with a complex clinical phenotype. Its main clinical manifestations are peripheral arthritis, spondylitis, enthesitis, and dactylitis that over time lead to axial and peripheral joint deformities. In addition, different extra-musculoskeletal manifestations (i.e. psoriasis, inflammatory bowel disease and uveitis) and co-morbidities (e.g. metabolic syndrome and cardiovascular disease) are often present. The etiopathogenesis of PsA is not entirely clear, although it is believed to result from a complex interaction of environmental, genetic, and immunological factors, with the dysregulation of the immune system causing a persistent inflammatory response, tissue damage, and pathological bone remodeling. The identification of the key inflammatory mediators of PsA has led to the development of specific inhibitors of interleukin 23 and Janus kinases, including risankizumab (anti-interleukin 23 antibody) and upadacitinib (Janus Kinase inhibitor). Herein, we report the results of the clinical *trials* that led to the approval of risankizumab and upadacitinib in PsA and their safety profile. In addition, four clinical cases are discussed emphasizing the importance of finding the correct balance among symptom control, treatment efficacy, and possible side effects in the management of the patient with PsA. The different clinical cases

involve PsA patients with very heterogeneous articular and extra-musculoskeletal manifestations treated with risankizumab and upadacitinib. While the therapeutic choice was mainly dictated by the need to control the most debilitating symptomatology for the patient, in all the cases the treatment with of risankizumab or upadacitinib has led to the improvement in the extra-musculoskeletal manifestations of the disease as well.

Keywords: extra articular manifestations, IL-23, Janus kinase, psoriatic arthritis, risankizumab, upadacitinib.

Riassunto

L'artrite psoriasica (PsA) è una malattia infiammatoria cronica con un quadro clinico spesso eterogeneo. Le sue principali manifestazioni cliniche sono artrite periferica, interessamento assiale, entesite e dattilite che nel tempo portano a deformità articolari. Inoltre, nella PsA possono coesistere diverse manifestazioni extra-muscoloscheletriche (come psoriasi, malattia infiammatoria intestinale e uveite) e co-morbidità (come sindrome metabolica e malattia cardiovascolare). L'eziopatogenesi della PsA non è del tutto chiara, anche se si ritiene che essa derivi da una complessa interazione di fattori ambientali, genetici e immunologici, con una de-regolazione del sistema immunitario che causa una persistente risposta infiammatoria, danno tissutale ed un rimodellamento

osseo patologico. L'identificazione di mediatori infiammatori chiave coinvolti nella PsA ha portato allo sviluppo di inibitori specifici dell'interleuchina 23 e della Janus chinasi, tra cui il risankizumab (anti-interleuchina 23) e l'upadacitinib (un inibitore della Janus chinasi). Vengono qui riportati i risultati degli studi clinici che hanno portato all'approvazione di risankizumab e upadacitinib nella PsA e il loro profilo di sicurezza. Vengono inoltre discussi quattro casi clinici che sottolineano l'importanza di trovare, nella gestione del paziente con PsA, il corretto bilanciamento tra controllo della sintomatologia, l'efficacia globale e i possibili effetti collaterali. I diversi casi clinici riguardano pazienti affetti da PsA con manifestazioni articolari ed extra-muscoloscheletriche molto eterogenee trattati con risankizumab e upadacitinib. In ogni singolo caso, la scelta terapeutica principalmente dettata dalla necessità di controllare la sintomatologia più debilitante per il paziente ha portato ad un netto miglioramento anche delle altre manifestazioni della malattia.

Punti chiave

L'artrite psoriasica (PsA) è una malattia infiammatoria cronica che colpisce prevalentemente le articolazioni, ma spesso si presenta con diverse manifestazioni clin-

iche extra-muscoloscheletriche (psoriasi cutanea, uveite e patologie infiammatorie croniche intestinali)

- È necessario identificare la terapia più appropriata per ogni singolo paziente con PsA
- Tutte le manifestazioni extra-muscoloscheletriche devono essere considerate nella gestione della PsA.
- La parziale definizione dei meccanismi eziopatogenetici alla base della PsA ha portato allo sviluppo di farmaci specifici che inibiscono le proteine chiavi coinvolte
- Risankizumab, anticorpo monoclonale per IL-23 e upadacitinib, inibitore delle Janus chinasi sono stati recentemente approvati per la PsA

Parole chiave: artrite psoriasica, IL-23, Janus chinasi, manifestazioni extra articolari, risankizumab, upadacitinib.

Citation

Bongiovanni B, Del Giudice A, Panaccione A, Pantano I, Perniola S, Sandri G. Risankizumab e upadacitinib nel trattamento dell'Artrite psoriasica: meccanismi diversi, obiettivo comune. *Drugs Context*. 2024;13:2024-7-3. <https://doi.org/10.7573/dic.2024-7-3>

Introduzione

L'artrite psoriasica (PsA) è una malattia infiammatoria cronica che colpisce più organi e tessuti, tra cui la cute e le articolazioni, e presenta manifestazioni extra-muscoloscheletriche che possono portare ad una notevole compromissione clinica^{1,2}. La prevalenza della PsA nei Paesi occidentali è riportata tra il 6,2%-48%³. Il decorso clinico della PsA è eterogeneo e imprevedibile e spesso le manifestazioni cutanee associate sono il primo sintomo^{4,5}. La PsA è caratterizzata principalmente da artrite periferica, spondilite, entesite e dattilite che nel tempo portano a deformità articolari assiali e/o periferiche. La sindrome metabolica, le malattie cardiovascolari, le malattie infiammatorie intestinali o l'uveite sono altre condizioni cliniche che possono coesistere con la PsA⁶⁻⁸.

Le manifestazioni extra-muscoloscheletriche e le comorbidità influenzano enormemente il carico della malattia (*burden disease*) e spesso si associano a una prognosi sfavorevole e una scarsa risposta al trattamento. La PsA, nella sua forma moderata o grave, ha inoltre un significativo impatto negativo sulla qualità di vita dei pazienti, influenzandone sia gli aspetti sociali sia quelli lavorativi⁹⁻¹¹.

Sebbene la causa precisa della PsA non sia ancora del tutto chiarita, si ritiene che essa derivi da una complessa interazione di fattori ambientali, genetici e immunologici. Per esempio, gli antigeni leucocitari HLA-B*27, HLA-B*08, HLA-B*38, e HLA-B*39, hanno dimostrato una forte correlazione con la prevalenza della PsA. Diversi fattori immunologici, tra cui citochine e chemochine hanno un ruolo cruciale nella patogenesi della PsA. Il fattore di necrosi tumorale (TNF), l'interleuchina-17 (IL-17) e l'interleuchina-23 (IL-23) si sono dimostrati essere coinvolti nella risposta infiammatoria, nel danno tissutale e osseo associati a PsA¹². Queste molecole agiscono come ligandi dei recettori che trasmettono il segnale intra-cellulare attraverso il pathway JAK/STAT. Questa via coinvolge tre JAK (Janus chinasi), e la tirosin-chinasi 2 (Tyk2), che interagiscono con diversi membri della famiglia dei trasduttori e attivatori del segnale di trascrizione (STAT), attivando la trascrizione di molecole pro-infiammatorie¹².

Le conoscenze acquisite sulla eziopatogenesi della PsA hanno portato allo sviluppo di farmaci che ne colpiscono i *targets* molecolari sottostanti: i bDMARDs (biological disease-modifying antirheumatic drugs) e tsDMARDs (targeted synthetic disease-modifying antirheumatic drugs), che includono inibitori del TNF, IL-17, IL-23 e inibitori delle JAK¹³.

Sebbene tutte queste molecole si siano dimostrate efficaci in studi clinici randomizzati nel controllo delle diverse manifestazioni cliniche rispetto al placebo, alcune si sono rilevate inefficaci in specifici domini della malattia (ad esempio gli inibitori di IL-17 nel coinvolgimento intestinale)¹³. L'identificazione della terapia più appropriata per ogni singolo paziente è cruciale ed è sicuramente un bisogno insoddisfatto nella gestione della patologia. Inoltre, nel 2024, l'EULAR ha sottolineato che tutte le manifestazioni extra-muscoloscheletriche dovrebbero essere prese in considerazione nella gestione della PsA¹⁴. Tra i farmaci recentemente approvati per la PsA ci sono risankizumab e upadacitinib.

Risankizumab. Risankizumab è un anticorpo monoclonale che inibisce la IL-23, citochina coinvolta in diverse patologie infiammatorie immuno-mediate, come la PsA. Due studi di fase III (KEEPSAKE 1 and KEEPSAKE 2)^{15,16} condotti per testare l'efficacia e la sicurezza di risankizumab hanno arruolato rispettivamente 964 e 444 pazienti con PsA con una risposta inadeguata, intolleranti a uno più csDMARDs e senza previa esposizione a bDMARDs (KEEPSAKE1) o con una risposta inadeguata o intolleranza sia a csDMARDs che a bDMARDs (KEEPSAKE2). Questi studi hanno dimostrato l'efficacia di risankizumab nel migliorare la sintomatologia legata all'artrite psoriasica. Infatti, una percentuale statisticamente maggiore di pazienti nel gruppo trattato con risankizumab rispetto a pazienti trattati con placebo aveva raggiunto l'*endpoint* primario (ACR20) a 24 settimane di trattamento. Tale efficacia si manteneva nel tempo, con un effetto anche sulla progressione radiologica (minore % di pazienti che non-progredivano rispetto al gruppo placebo). Inoltre, si registrava in entrambi gli studi un netto miglioramento della psoriasi (*Psoriasis Area Severity Index* -PASI 90), e un maggior numero di pazienti con risoluzione di entesite e dattilite nel braccio di trattamento con risankizumab rispetto ai pazienti trattati con placebo. Il farmaco ha dimostrato un buon profilo di sicurezza¹⁵⁻¹⁷, recentemente confermato anche a tempi lunghi di trattamento (148 settimane)¹⁸.

Di recente sono stati pubblicati i dati di efficacia di risankizumab (studi ADVANCE and MOTIVATE)¹⁹ in pazienti con malattia di Crohn (moderata/severa) che avevano fallito o erano intolleranti a terapie convenzionali e/o in terapia con bDMARDs. I pazienti trattati con risankizumab mostravano una percentuale significativamente maggiore di remissione clinica e risposta endoscopica rispetto ai pazienti trattati con placebo¹⁹. Nello studio FORTIFY la somministrazione sottocutanea di risankizumab si è dimostrata efficace e sicura nel mantenimento della remissione in pazienti con malattia di Crohn da moderata/severa²⁰. Recentemente è stato pubblicato uno studio multicentrico che ha dimostrato

l'efficacia e la rapidità d'azione di risankizumab nel trattamento della psoriasi in aree difficili da trattare²¹.

Upadacitinib. Upadacitinib è un inibitore selettivo delle JAK; originariamente approvato per l'artrite reumatoide, è stato successivamente approvato per il trattamento della PsA moderata/severa e per la spondiloartrite assiale (axSpA) oltre che per altre patologie immuno-mediate, come la malattia di Crohn, la colite ulcerosa e la dermatite atopica²². L'indicazione dell'uso di upadacitinib per PsA deriva da risultati di efficacia ottenuti in due studi di fase III, condotti in pazienti con PsA, con risposta inadeguata ai farmaci sintetici convenzionali o biologici (SELECT-PsA 1 e 2)^{23,24}. Nello studio SELECT-PsA 1, upadacitinib, alla dose di 15 o 30 mg, somministrato giornalmente, si è dimostrato più efficace del placebo, nella maggior parte degli indici di attività di malattia, con inibizione anche della progressione radiologica della stessa. Inoltre, nello stesso *trial*, entrambe le dosi di upadacitinib si sono dimostrate non inferiori ad adalimumab (inibitorie del fattore di necrosi tumorale); la dose di 30 mg ma non quella di 15 mg di upadacitinib, si è dimostrata superiore a adalimumab nella risposta ACR20 a 12 settimane²³. Nello studio SELECT-PsA 2, upadacitinib alle stesse dosi, si è dimostrato più efficace rispetto al placebo a 24 settimane di trattamento nel migliorare i segni e sintomi in pazienti con PsA attiva, con una storia di risposta inadeguata o intolleranti ad almeno un bDMARD. Il profilo di sicurezza di entrambi gli studi era paragonabile a quello già riportato negli studi registrativi per l'artrite reumatoide, senza nuovi eventi avversi⁴. Upadacitinib ha dimostrato rapidità di azione; inoltre, il prolungamento del trattamento in entrambi i *trials* (da 12 e 56 settimane rispettivamente per SELECT-PsA 1 e 2) ha dimostrato che la sua efficacia perdura nel tempo^{25,26}. Recentemente sono stati pubblicati i dati con *follow-up* a tre anni che confermano il perdurare delle risposte cliniche nei pazienti in trattamento con upadacitinib²⁷.

Casi clinici

Vengono qui di seguito riportati 4 diversi casi clinici di pazienti affetti da PsA con manifestazioni articolari ed extra-articolari molto eterogenee, in cui dopo diversi fallimenti terapeutici l'introduzione di risankizumab (casi 1 e 2) e di upadacitinib (casi 3 e 4) ha portato ad un buon controllo di tutte le manifestazioni cliniche della patologia e un notevole miglioramento della qualità della vita dei pazienti.

Caso# 1. Artrite psoriasica e sindrome ansioso-depressiva

La paziente, docente di 66 anni ormai in pensione, giungeva in visita a luglio 2022 con diagnosi di artrite psoriasica dal 2011 e da allora trattata con diverse terapie, quali

metotrexate (MTX) (sino a 20 mg/settimana), ciclosporina A e sulfasalazina (sino a 3 g/die), sempre assunti con regolarità, ma interrotti per inefficacia o per scarsa tolleranza. Il peggioramento del quadro clinico articolare e cutaneo aveva indotto la paziente ad evitare qualsiasi rapporto sociale, sino a portarla ad un quadro conclamato di sindrome ansioso-depressiva, diagnosticata dallo specialista psichiatra nel 2017.

Al momento della visita, si confermava la diagnosi di artrite psoriasica e si valutava il coinvolgimento articolare e cutaneo con i seguenti parametri clinimetrici: DAS28-PCR (*Disease Activity Score* su 28 articolazioni - Proteina C Reattiva) pari a 4,31, VAS (*Visual Analogue Scale*) dolore pari a 4 e un PASI (*Psoriasis Area Severity Index*) di 12,1, con interessamento cutaneo esteso anche all'area genitale e palmo-plantare. In passato riferiva anche di aver avuto degli episodi di gonfiore "a salsicciotto" in diverse dita delle mani e dei piedi, riferibile ad un quadro di dattilite, senza nessun interessamento entesitico, intestinale e oculare. Per la concomitante sindrome ansioso-depressiva la paziente era in trattamento con venlafaxina 75 mg + 37,5 mg/die, memantina 10 mg/die, queatipina 50 mg/die, donepezil 10 mg/die e alprazolam 3 mg/die.

Dato l'esteso interessamento cutaneo, i colleghi dermatologi le avevano proposto una terapia con risankizumab

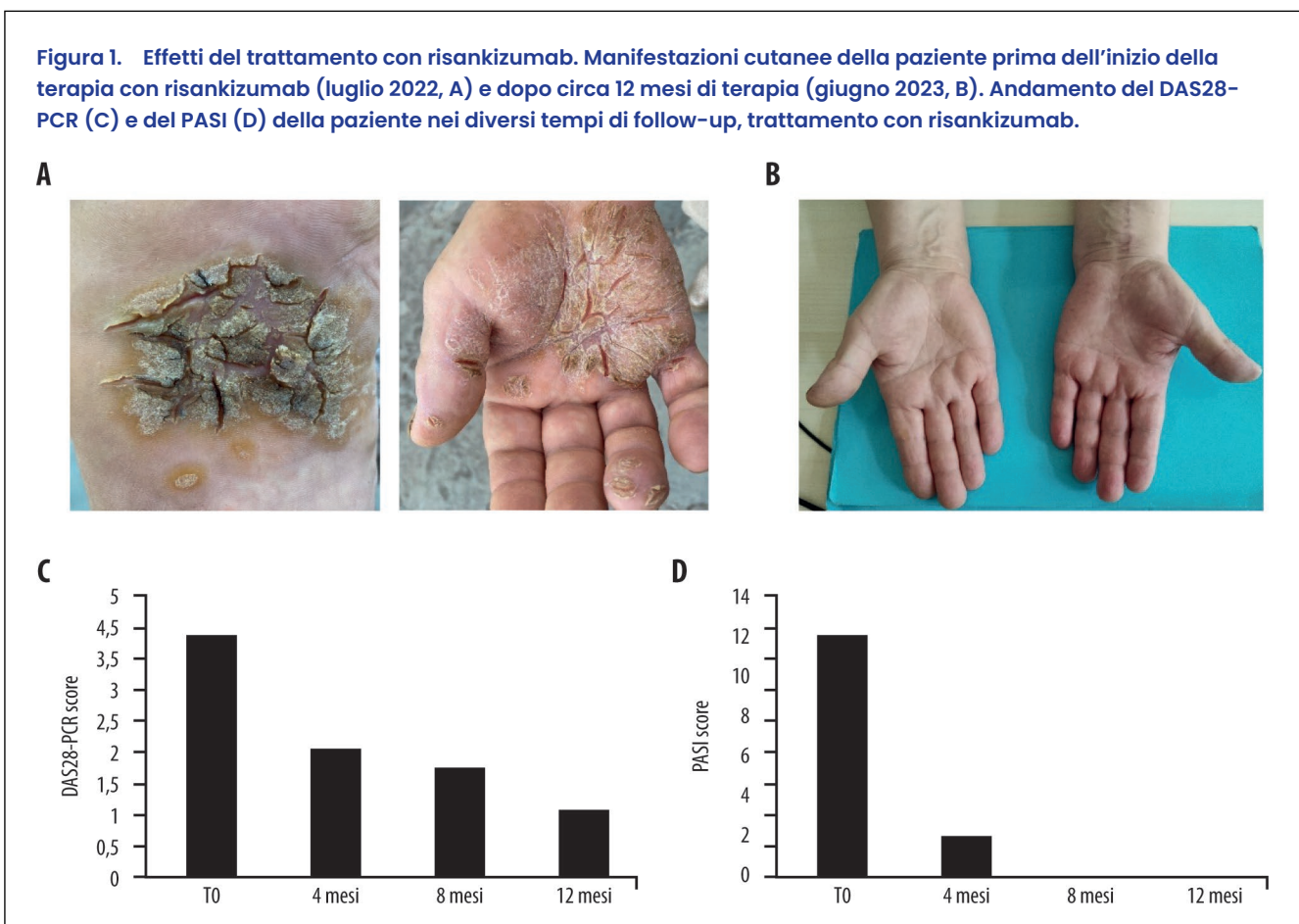
(50 mg mediante iniezione sottocutanea alla settimana 0, alla settimana 4 e poi ogni 12 settimane) iniziata pochi giorni dopo la visita reumatologica di luglio 2022.

I successivi controlli quadrimestrali registravano un miglioramento del quadro clinico con una progressiva regressione delle lesioni (Figura 1A, B) e del quadro articolare in assenza di nuove manifestazioni legate alla dattilite. A giugno 2023, dopo circa di 12 mesi di trattamento con risankizumab, la paziente un DAS28-PCR di 1,21 (remissione clinica; Figura 1C), una VAS-dolore di 2 (dolore tollerabile) e un PASI (*Psoriasis Area Severity Index*) pari a 0 (Figura 1D), cioè assenza di lesioni cutanee da psoriasi.

Il miglioramento del quadro articolare e cutaneo era accompagnato da un miglioramento dello stato mentale con riduzione della terapia psichiatrica, limitandola all'assunzione di venlafaxina (37,5 mg/die), donepezil (10 mg/die) e alprazolam (0,5 mg/die).

Caso #2. Efficacia di risankizumab in paziente con artrite psoriasica e psoriasi in sedi difficili

Si riporta il caso di una paziente casalinga di 46 anni, in buone condizioni di salute. In anamnesi riporta padre affetto da psoriasi cutanea; fumatrice (10 sigarette



al giorno da 15 anni); pratica attività sportiva (palestra almeno 1 volta a settimana e saltuariamente gioca a tennis nel fine settimana). Non presenta nessuna altra patologia di rilievo.

Nel settembre 2018, in seguito ad una gara di tennis lamenta la comparsa dolore a livello di entrambi i gomiti. Le vengono prescritti anti-infiammatori non steroidei (FANS), che portano alla risoluzione completa della sintomatologia. Dopo tre mesi però, a dicembre 2018, compare una tumefazione al ginocchio sinistro con dolore e impotenza funzionale.

Alla nostra visita (gennaio 2019) la paziente riferisce, oltre alla tumefazione e dolore al ginocchio sinistro, dolore alla fascia plantare, già presente al mattino, artralgie infiammatorie ai piedi e rigidità mattutina di 30 min. L'esame obiettivo articolare mostra la presenza di 10 articolazioni dolenti e 1 tumefatta (Figura 2A). L'ecografia alle ginocchia rivela a sinistra un abbondante versamento nel recesso soprarotuleo con ipertrofia sinoviale (GS 3 PDI), mentre a destra un lieve versamento nel recesso parapatellare in assenza di ipertrofia sinoviale. L'ecografia alle mani mostra, a sinistra, tendinite estensori III comparto in assenza di segnale doppler, mentre la mano destra si presenta nella norma. L'ecografia a livello dei piedi rivela, a sinistra, una lieve tendinite dei peronei, un ispessimento del tendine di Achille all'inserzione, senza segnale doppler, mentre, a destra, si evidenzia un ispessimento della fascia plantare con lievi segni di infiammazione.

Gli esami ematochimici rilevano emocromo, profilo renale ed epatico, elettroforesi siero proteica nella norma, FR negativo, anticorpi anti-CCP negativi; velocità di eritrosedimentazione (VES) 28 mm/h; proteina C reattiva (PCR) 0,78 mg/dl; uricemia 6,2 mg/dl. All'esame obiettivo si evidenzia minima psoriasi ai gomiti (Figura 2B), che la paziente riporta di trattare autonomamente da

anni con prodotti topici. Si valutano anche i punti enteseali e risultano dolenti gli epicondili laterali e il tendine di Achille sinistro. Gli indici clinimetrici calcolati sono: DAPSA: 21,78; Leeds Enthesitis Index (LEI): 3; Minimal Disease Activity (MDA) 3/7; PASI (Psoriasis Area Severity Index): 1, VAS Dolore: 5, VAS Attività: 5.

Viene quindi posta diagnosi di PsA, con coinvolgimento prevalente delle articolazioni periferiche, la cute e le entesi. Si prescrivono gli esami di screening per virus dell'epatite B (HBV) e C (HCV), che risultano negativi, e una radiografia al torace, anch'essa nella norma. In accordo alle linee guida EULAR⁸, si inizia terapia con MTX 15 mg + acido folico 5 mg.

Alla successiva visita di aprile 2019, la paziente riferisce buon controllo di malattia articolare. Non riferisce artralgie infiammatorie né rigidità mattutine, e la psoriasi cutanea è scomparsa. Si decide di continuare con la terapia e i successivi controlli indicano una bassa attività di malattia.

A gennaio 2020, la paziente presenta un peggioramento del quadro clinico con ricomparsa delle artralgie infiammatorie ai piedi e alla fascia plantare e della rigidità mattutina di 1 ora. Riferisce numerosi episodi di tumefazione del ginocchio sinistro, che tratta con FANS al bisogno, con parziale beneficio e ricomparsa della psoriasi, minima, ai gomiti. All'esame obiettivo articolare si rilevano i seguenti parametri: TJC (conta articolazioni dolenti) 5, ginocchio sinistro e destro, I-II articolazione metatarsalofalangea-MFT-destra, II MTF sinistra; SJC (conta articolazioni tumefatte): 1, ginocchio sinistro; LEI: 1, achilleo sinistro. Si rilevano i seguenti indici clinimetrici DAPSA: 18,6; LEI: 1; MDA: 3/7, PASI: 1. Per il peggioramento clinico, seppur con una moderata attività di malattia, si decide di introdurre adalimumab, 40 mg/2 settimane. Tale trattamento porta ad un buon controllo della malattia con DAPSA: 5,2, MDA: 5/7 e scomparsa della psoriasi cutanea.

Figura 2. Manifestazioni cliniche della psoriasi nel caso #2. Pannello A. Visualizzazione delle articolazioni coinvolte (dolenti-parte sinistra-e tumefatte-parte destra-) registrate alla visita del gennaio 2019. Pannello B. Manifestazioni psoriasiche ai gomiti.

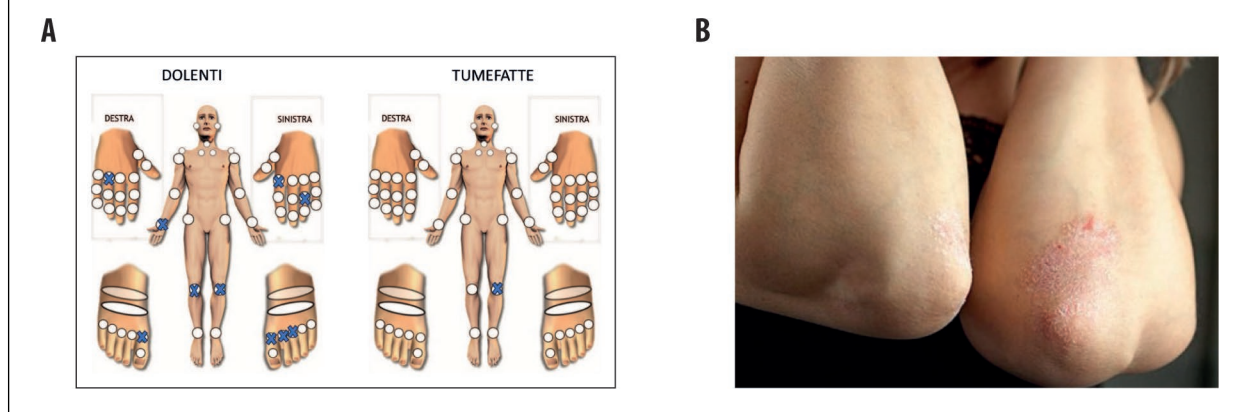
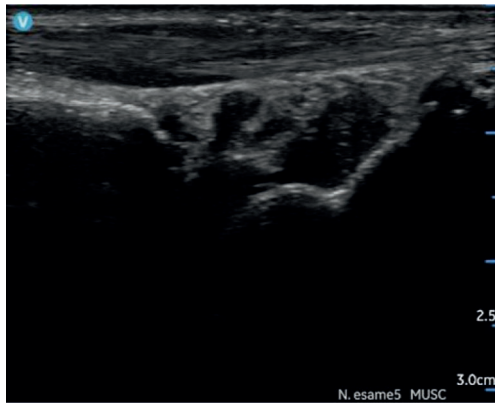


Figura 3. Ecografia radiocarpica dx con riscontro di tenosinovite dei flessori IV comparto



A febbraio 2023, la paziente riferisce un progressivo peggioramento negli ultimi mesi, con la comparsa di artrite dei polsi e delle ginocchia, rigidità mattutina di 2 ore e psoriasi ai gomiti, cuoio capelluto e al volto. L'ecografia dei polsi rileva, a destra una sinovite radiocarpica GS 2 PD2 e tenosinovite dei flessori del III comparto, mentre a sinistra, si riscontra una tenosinovite dei flessori IV comparto (Figura 3). Si evidenzia inoltre la presenza di tumefazione a livello achilleo sinistro. TJC: 8 (polso destro e sinistro, ginocchio destro, caviglia sinistra, II-III MCF destro, II-III MTF sinistro), SJC: 1 (polso destro), VAS dolore: 8, VAS attività: 8, VES: 25mm, PCR: 09 mg/dl, DAPSA: 25,9, MDA: 2/7, LEI: 1 (achilleo sinistro), PASI: 2,2, e presenza di manifestazioni psoriasiche in sedi difficili.

Si decide di sospendere adalimumab e iniziare risankizumab (150 mg sottocute alla settimana 0, alla settimana 4 e poi ogni 12 settimane). La scelta è motivata dai dati di efficacia clinica derivati dagli studi clinici randomizzati sulla componente articolare periferica, entesitica e dalla presenza di psoriasi in sedi difficili^{28,29}.

A maggio 2023, la paziente riferisce un miglioramento delle artralgie infiammatorie, con scomparsa della tumefazione achillea sinistra, della psoriasi al cuoio capelluto, anche se non scomparsa del tutto, scomparsa della rigidità mattutina. Si rilevano i seguenti parametri: TJC: 1 (polso destro), SJC: 0, VAS dolore: 5, VAS attività: 3, VES: 18mm, PCR: 0,45 mg/dl, DAPSA: 9,45, MDA: 5/7, LEI 0, PASI: 1.

Tale miglioramento persiste anche al successivo controllo (settembre 2023), in cui la paziente riferisce benessere clinico, con assenza di artralgie infiammatorie, rigidità mattutina e dolore entesitico. Assente anche la psoriasi cutanea. Tutti i parametri sono migliorati: TJC:

0, SJC: 0, VAS dolore: 2, VAS attività: 0, VES: 12mm, PCR: 0,3 mg/dl, DAPSA: 2,3, MDA: 7/7, LEI: 0, PASI: 0.

Dopo 6 mesi di terapia con risankizumab la paziente ha raggiunto la remissione clinica con buon controllo di tutti i domini della malattia (articolare, cutaneo ed entesitico).

Caso #3. Utilizzo di upadacitinib in un paziente *multi-drug-failure* con artrite psoriasica e malattia di Crohn

Si riporta il caso di un uomo di 50 anni affetto da psoriasi cutanea (diagnosi 2003, interessamento cuoio capelluto e retro-auricolare).

Nel marzo 2013, veniva fatta una diagnosi di PsA, con iniziale sinovite a carico di polsi, mani, ginocchia e caviglie, e con necessità di utilizzo di FANS quotidiani, per cui veniva impostata terapia con MTX 15 mg/settimana. Ad ottobre dello stesso anno il paziente lamentava importante glotalgia destra con difficoltà a deambulare e prolungata rigidità mattutina.

Si eseguivano delle valutazioni funzionali con i seguenti risultati: *Bath Ankylosing Spondylitis Disease Activity Index* (BASDAI) di 8,4; *Bath Ankylosing Spondylitis Patient Global Score* (BASG) pari a 90; *Bath Ankylosing Spondylitis Functional Index* (BASFI) di 51; *Health Assessment Questionnaire* (HAQ) di 1; *Bath Ankylosing Spondylitis Metrology Index* (BASMI) pari a 3. La Risonanza Magnetico Nucleare (RMN) del bacino evidenziava segni di sacroileite attiva a livello dell'articolazione sacroiliaca destra e sclerosi a livello dell'articolazione sinistra (Figura 4).

Iniziava pertanto terapia con infliximab (5 mg/kg), sospesa nel marzo 2014 per un quadro di ipodermite infettiva che aveva richiesto un ricovero in malattie infettive.

Il paziente, a 3 mesi dalla sospensione dell'infliximab, ripresentava un'importante riacutizzazione sia del quadro articolare periferico che assiale, per cui si decideva di introdurre etanercept (50 mg/settimana) in monoterapia e poi associato, dopo 2 anni, a MTX 15 mg/settimana, per sinoviti recidivanti a carico di polsi e ginocchia.

Nel luglio del 2017 il paziente presentava rettorragia, e a seguito di colonscopia si pone diagnosi di malattia di Crohn (Figura 5A).

Il paziente viene preso in carico dall'ambulatorio congiunto "malattie infiammatorie intestinali e articolari" che modifica la terapia di fondo con certolizumab (400 mg/mese), farmaco approvato dalla *Food and Drug Administration* (FDA) per la malattia di Crohn³⁰ con buona risposta sul quadro intestinale (Figura 5B), ma con *failure* primaria a livello articolare.

Figura 4. Risonanza Magnetico Nucleare bacino. Evidente sacroileite attiva a livello dell'articolazione sacroiliaca destra e sclerosi a livello dell'articolazione sinistra.

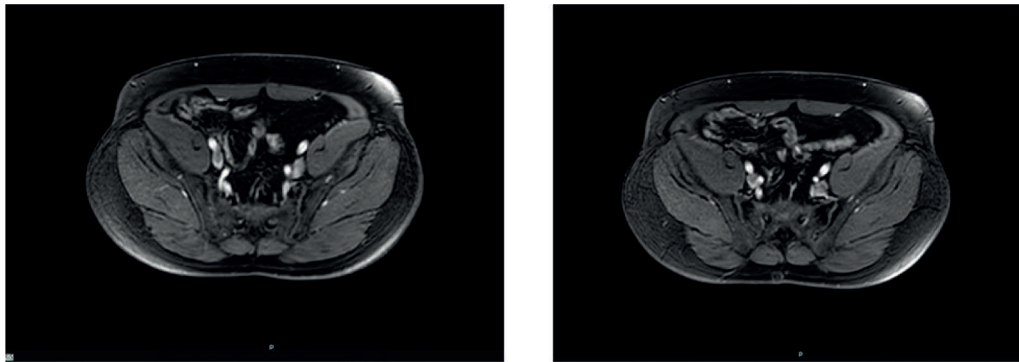
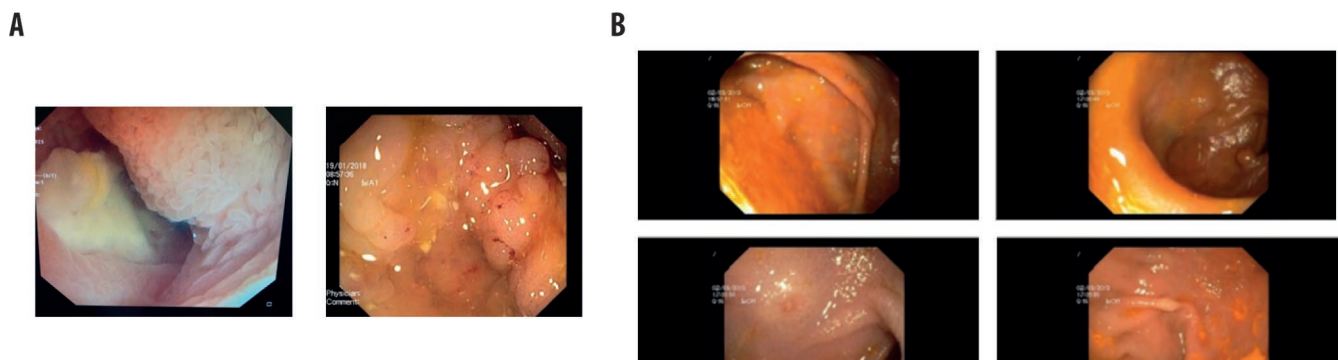


Figura 5. Pannello A. Colonscopia con evidenza di ileite terminale del 2017. Pannello B. Colonscopia con evidenza di lieve attività endoscopica ileale dopo modificazione della terapia di fondo (vedi testo).



Per tale motivo a gennaio 2018 si introducono adalimumab e steroidi a medio dosaggio (metilprednisolone 16 mg) a scalare. Il trattamento con adalimumab settimanale non portava una risposta a livello articolare, per cui si associava nuovamente MTX a dosaggio di 20 mg/settimana, ridotto a 15 mg per intolleranza gastro-intestinale, senza però ottenere una risposta clinica. La malattia intestinale, nel frattempo, non mostrava delle riattivazioni, né dal punto di vista clinico né strumentale, come documentato anche da una entero-RMN eseguita nel febbraio 2020. In tale indagine, le scansioni a livello delle articolazioni sacroiliache non evidenziavano né versamento né edema osseo (Figura 6). Tutti i farmaci biotecnologici utilizzati avevano permesso di mantenere un ottimo controllo del quadro cutaneo.

Nel novembre 2022, per persistenza di sinovite a carico di mani e ginocchia, si decideva di dosare gli anticorpi anti-adalimumab, risultati positivi. Si sospende, pertanto, la terapia e si continua con steroidi a dosaggi medio elevati (metilprednisolone 16-32 mg) e MTX 15 mg/settimana.

A maggio 2023, veniva introdotta terapia con upadacitinib, al dosaggio di 15 mg/die, che il paziente assume

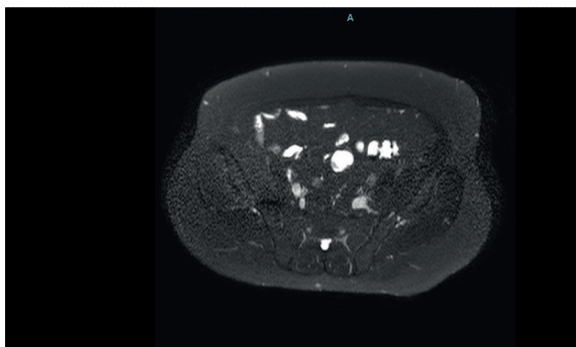
tutt'ora. All'ultimo controllo, dicembre 2023, il paziente presentava una malattia in remissione: DAPSA score di 2 e CDAl (*Crohn's disease activity index*) score di 145.

Il trattamento con upadacitinib ha quindi permesso il controllo articolare con la sospensione della terapia steroidea, in assenza di riacutizzazioni sia della malattia intestinale sia di quella articolare.

Caso #4. Terapia con upadacitinib in paziente con artrite psoriasica e comorbidità

Si riporta il caso di un paziente di 40 anni giunto alla nostra osservazione (luglio 2022) per la comparsa da circa un anno di gonalgia bilaterale con caratteristiche infiammatorie. Si associava impotenza funzionale e lombalgia notturna con rigidità mattutina di circa un'ora. In anamnesi riferisce *ballooning* del lembo posteriore della mitrale con rigurgito mitralico lieve e psoriasi cutanea dall'età di 17 anni, trattata con MTX, ciclosporina, adalimumab, ixekizumab. Tali farmaci erano stati però sospesi per progressiva perdita di efficacia. Al momento della valutazione era in terapia con guselkumab dal 2020, con completo controllo delle manifestazioni cutanee (PASI 0).

Figura 6. Risonanza Magnetico Nucleare a livello dell'articolazione sacroiliaca. Nessuna evidenza di malattia attiva.



All'obiettività clinica il paziente presenta *Faber Test* positivo bilateralmente, più marcato a destra, artrite con tumefazione di entrambe le ginocchia e sfumato impegno di mani e polsi. Riferisce buona risposta della sintomatologia dolorosa articolare a terapia con FANS e steroidi a basse dosi.

Nel sospetto di spondiloartrite (SpA) si richiede una ecografia e RMN delle articolazioni sacroiliache, esami ematici di approfondimento, radiografia torace, test del *quantiferon TB gold*, marker completi per HIV, epatite B e C, per adeguato screening.

L'ecografia articolare mostra una falda di versamento intra-articolare con ispessimento sinoviale per sinovite cronica, più evidente a livello della borsa sottoquadricipitale, bilateralmente, mentre l'ecografia a mani e piedi non evidenzia significativi versamenti intra-articolari. La RMN delle articolazioni sacroiliache mostra edema midollare dell'ala sacrale destra inferiormente per settoriali manifestazioni di sacroileite. La radiografia al torace e i markers eseguiti per escludere infezioni latenti risultano negativi. Gli esami di laboratorio evidenziano una sostanziale normalità dei valori emocromocitometrici, degli indici di funzionalità renale ed epatica, un aumento degli indici di flogosi (VES- 40mm/h; PCR-1.5mg/dl), presenza di tracce ematiche e proteine nelle urine. Si effettua una valutazione clinimetrica con riscontro di DAPSA pari a 22, VAS di 8/10.

Si pone quindi diagnosi di artrite psoriasica con interessamento assiale (axPsA).

Si richiedono urinocoltura, microalbuminuria e proteinuria delle 24/h, esame delle urine a contrasto di fase; dosaggio di anticorpi anti-nucleo (ANA), anticorpi per gli antigeni nucleari estraibili (ENA), anticorpi anti-citoplasma dei

polimorfonucleati (PR3-ANCA) e anticorpi diretti contro la mieloperoxidasi (MPO-ANCA) ed ecografia addome.

Gli esami eseguiti documentano la presenza di proteinuria nelle 24h pari a 1560 mg e l'esame microscopico del sedimento urinario evidenzia emazie dismorfiche, tali da supporre una loro probabile origine glomerulare. Gli esami ANA, ENA e ANCA risultano negativi.

Si pone indicazione a biopsia renale, il cui quadro istologico (aumento della matrice e della cellularità mesangiale e focale, proliferazione endocapillare, presenza di minime aree di fibrosi interstiziale associata ad atrofia tubulare, iniziale ialinosi, un glomerulo con sclerosi globale) è compatibile con diagnosi di glomerulonefrite da IgA (GN da IgA). I colleghi nefrologi impostano terapia con prednisone 0.5mg/kg per os.

Ad ottobre 2022, viene rivalutato presso il nostro ambulatorio e dopo aver eseguito vaccino ricombinante adiuvato per *Herpes Zoster* si decide per *swap* terapeutico intraprendendo terapia con upadacitinib 15 mg al giorno in accordo con le raccomandazioni EULAR (*European Alliance of Associations for Rheumatology*)⁸.

Al successivo *follow-up* a sei mesi, il paziente non presenta segni di artrite psoriasica all'esame obiettivo, l'ecografia articolare mostra un PD (*Power Doppler*) negativo con lieve ispessimento sinoviale a livello della borsa sottoquadricipitale sinistra. Gli indici di flogosi mostrano un decremento dei valori (VES di 25 mm/h; PCR di 0.80 mg/dl), gli indici clinimetrici sono migliorati (DAPSA pari a 15; VAS di 6/10) e si evidenzia un ottimo controllo del quadro cutaneo. Il paziente riferisce un netto miglioramento clinico già dalle prime settimane di assunzione dell'inibitore di JAK e non ha più avuto la necessità di assumere analgesici per la lombalgia.

La valutazione del rischio cardio-vascolare secondo le scale del "Il progetto cuore", identifica il paziente come un paziente a basso rischio, con la probabilità di andare incontro a un primo evento cardiovascolare maggiore nei successivi 10 anni pari all'1,6%. Prosegue la terapia con stretto *follow-up* nefrologico.

Il paziente effettua i successivi controlli con cadenza trimestrale mantenendo una stabilità del quadro clinico articolare, cutaneo e bioumorale. Gli indici di funzionalità renale sono sempre rimasti nei *range* di normalità ed il paziente presenta un ottimo compenso di circolo. I controlli della proteinuria e microalbuminuria hanno mostrato un andamento alterno probabilmente secondario a scarsa *compliance* nell'assunzione della terapia steroidea.

Ad oggi il paziente ha gradualmente ridotto il dosaggio fino a completa sospensione della terapia steroidea e prosegue la monoterapia con upadacitinib (15 mg al giorno).

Considerazioni cliniche

Attualmente la PsA viene intesa nel più vasto concetto di malattia psoriasica³¹, un insieme di sintomi e segni che includono non solo le manifestazioni articolari, peri-articolari e cutanee, ma anche le manifestazioni extra-articolari, come le malattie infiammatorie intestinali croniche e le comorbidità quali l'osteoporosi, il diabete, la sindrome metabolica, le patologie cardiovascolari e quelle neuro-psichiatriche³¹. Tutto questo influisce sulla qualità della vita, che risulta significativamente peggiore nei pazienti affetti da PsA rispetto ai pazienti con altre patologie reumatologiche⁹. Per questo motivo, nel 2019, l'EULAR ha sottolineato che tali manifestazioni dovrebbero essere prese in considerazione nella gestione della PsA¹⁴.

Il trattamento della PsA è quindi complicato dalla eterogeneità delle manifestazioni articolari ed extra muscolo-scheletriche e si rende necessario l'identificazione della attività di malattia in tutti i suoi diversi domini. Infatti, è molto comune per un paziente avere il coinvolgimento di più domini e generalmente il dominio con il più alto livello di attività guida l'approccio terapeutico.

Nonostante l'ampio ventaglio di terapie disponibili, ancora oggi solo un terzo dei pazienti con PsA raggiunge e soprattutto mantiene un'attività di malattia minima. Di qui la necessità di identificare nuove opzioni terapeutiche in grado di agire sul maggior numero possibile di domini della malattia, fornendo un trattamento personalizzato in base al fenotipo del singolo paziente.

Risankizumab (anticorpo monoclonale per IL-23) e upadacitinib, (inibitore delle Janus chinasi) sono stati recentemente approvati per la PsA. In particolare, le raccomandazioni EULAR sul trattamento farmacologico della PsA ci dicono che l'impiego dei JAK-inibitori è da riservare ai pazienti che, per qualche motivo, presentano una risposta insoddisfacente o sono intolleranti ai farmaci biologici⁹.

Gli studi registrativi SELECT-PsA 1 e SELECT-PsA 2 hanno documentato l'efficacia e la tollerabilità di upadacitinib, sia nel punteggio composito che nei singoli domini (periferico, entesico e cutaneo), sia nei pazienti naïve che in quelli pretrattati con farmaci biologici²³⁻²⁵.

È stato recentemente pubblicato uno studio italiano (UPREAL-PsA) che ha confermato l'efficacia e la sicurezza in *real life* di upadacitinib, in pazienti affetti da

PsA, identificando anche alcuni fattori predittivi legati al raggiungimento della minima attività di malattia con il JAK-inibitore³². I risultati preliminari dello studio UPREAL-PsA, tuttora in corso, dimostrano che upadacitinib è efficace già a 12 settimane e mantiene l'attività a 24 settimane, sia nel punteggio composito che nei singoli domini, in accordo con i risultati dei trial clinici randomizzati. In questo studio, inoltre, la maggior efficacia del farmaco sembra essere correlata al sesso maschile, a valori di PCR elevati al basale e nei pazienti *bio-naïve*³².

L'agenzia europea per i farmaci (European Medicines Agency (EMA)) ha approvato l'uso di upadacitinib nella malattia di Crohn grazie ai dati di due studi clinici di induzione, U-EXCEED e U-EXCEL, e di uno studio di mantenimento, U-ENDURE³³. I trials hanno documentato l'efficacia del farmaco nel permettere una remissione significativa sia clinica che endoscopica della malattia di Crohn, in pazienti affetti da una forma moderata o grave. Upadacitinib è risultato efficace sia nella fase di induzione (durata 3 mesi) che nella fase di mantenimento (durata 1 anno) della terapia.

Nel caso 1, paziente anziana con PsA associata a depressione e dopo molti fallimenti terapeutici, l'introduzione di risankizumab ha portato ad una remissione clinica del quadro articolare e dermatologico, alleviando di conseguenza la forma depressiva che accompagnava la paziente. La prevalenza della depressione nei pazienti con psoriasi varia dal 9% al 22%, mentre la prevalenza dell'ansia tra il 15% e il 30%, entrambe percentuali più elevate rispetto a quelle riscontrate nella popolazione generale⁹. Inoltre, depressione e ansia sembrano ridurre la probabilità di ottenere la remissione della malattia, come a rimarcare un possibile nesso patogenetico diretto tra sindrome ansioso-depressiva e psoriasi³⁴. Nel caso presentato (Figura 7), il miglioramento del quadro articolare e cutaneo che la paziente ha progressivamente sperimentato dopo l'introduzione dell'anticorpo monoclonale anti-IL-23 risankizumab è stato evidente. Inoltre, il miglioramento della sintomatologia clinica è andato di pari passo con il miglioramento della qualità della vita della paziente, del suo stato di salute mentale con conseguente diminuzione dell'assunzione di psicofarmaci.

Nel caso 2, risankizumab si è rivelato una terapia efficace in una paziente con artrite psoriasica e psoriasi in sedi difficili. In particolare, il farmaco si è dimostrato efficace e rapido nell'ottenere la remissione clinica in una paziente già pretrattata con altri farmaci biologici (Figura 8), in linea con dati recentemente pubblicati²¹. Tale trattamento non solo ha portato ad una remissione clinica, con buon controllo di tutti i domini della malattia (articolare, cutaneo ed entesitico), ma si è anche dimostrato avere un buon profilo di sicurezza, non essendo stata registrata la

Figura 7. Diagramma dell'andamento clinico del caso #1

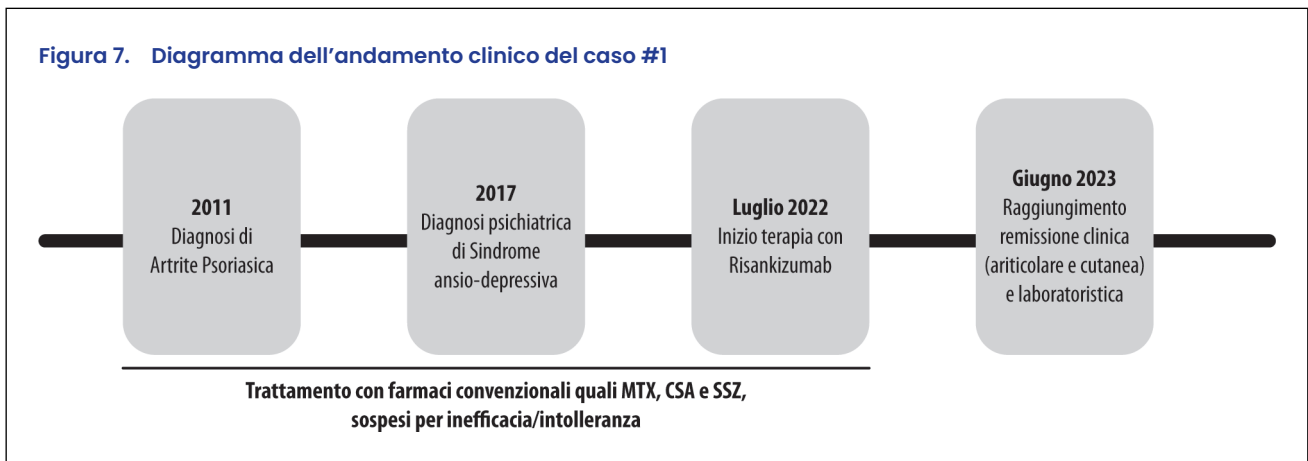


Figura 8. Diagramma dell'andamento clinico del caso #2

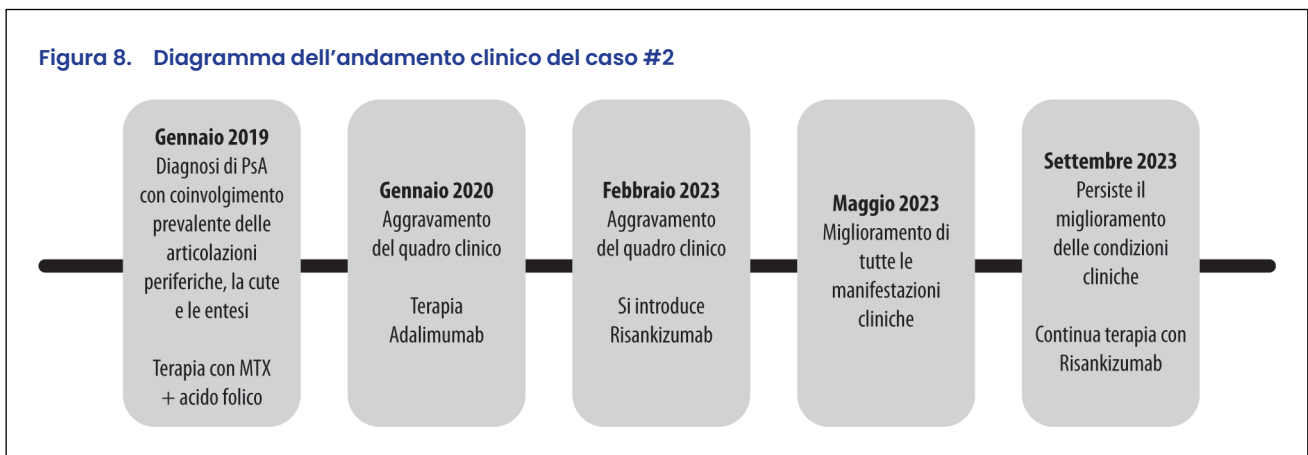
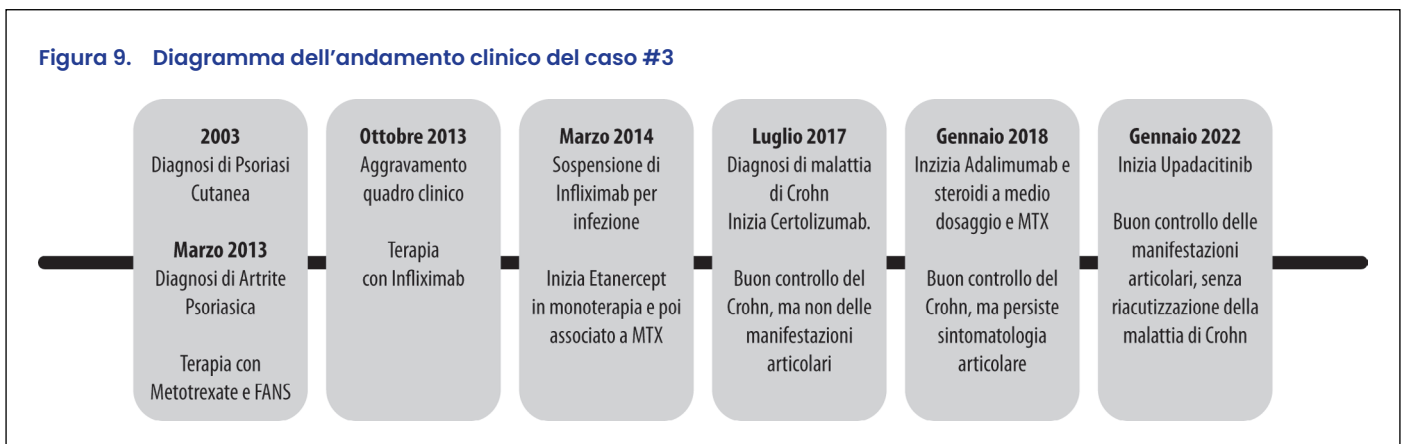

Figura 9. Diagramma dell'andamento clinico del caso #3



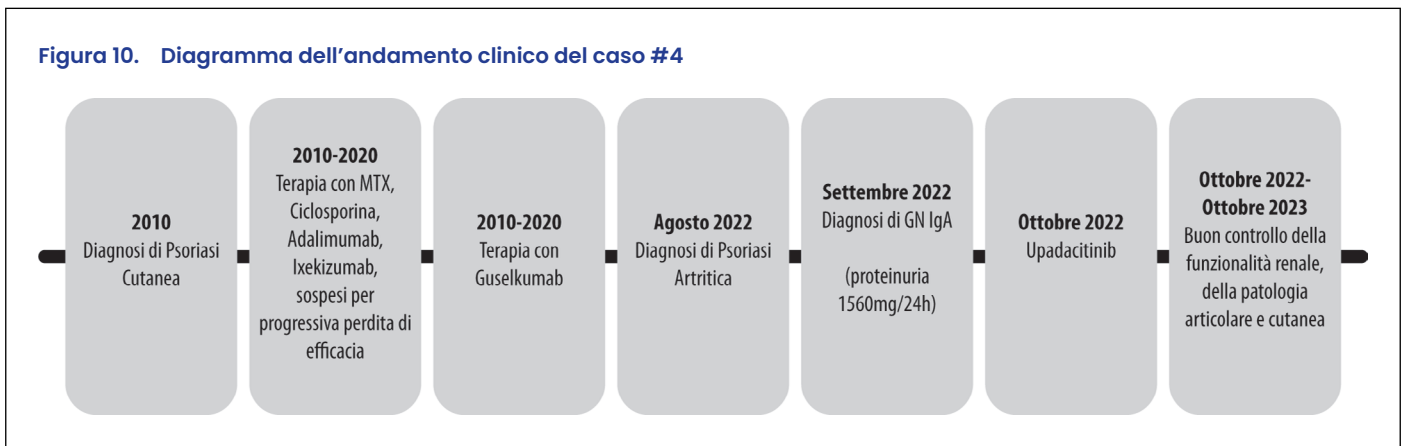
comparsa di alcun evento avverso nel corso del periodo di follow-up.

Il caso 3 descrive un paziente giovane con malattia di Crohn e artrite psoriasica *difficult-to-treat*, che, dopo numerosi fallimenti terapeutici, ha iniziato terapia con upadacitinib per un quadro articolare persistentemente attivo, con remissione dell'artrite e contemporaneo mantenimento della remissione del quadro intestinale. In questo caso clinico (Figura 9) si è potuto

dimostrare come upadacitinib sia risultato efficace nel controllare il quadro articolare e cutaneo e che non solo non ha riacutizzato la malattia di Crohn, ma, anzi, è riuscito controllarla in un paziente con storia di *multi-drug failure*.

Infine, si è discusso il caso di un paziente affetto da PsA, con un interessamento assiale e un coinvolgimento renale (per presenza di una glomerulonefrite da IgA) che aveva fallito diverse terapie, in cui l'introduzione di

Figura 10. Diagramma dell'andamento clinico del caso #4



upadacitinib ha portato ad un controllo della patologia articolare e cutanea, senza peggioramento della patologia renale. Il farmaco ha agito rapidamente portando ad un buon controllo della sintomatologia dolorosa e dell'attività di malattia in un paziente, come il nostro, complesso e con una storia terapeutica *multi-failure*. La sua efficacia si è mantenuta nel tempo; inoltre, il farmaco si è dimostrato maneggevole e ha confermato un buon profilo di sicurezza. Le spondiloartriti (SpA) possono essere accompagnate da manifestazioni extra-articolari; il coinvolgimento renale è eccezionalmente raro. Nella spondiloartrite assiale (axSpA), la seconda causa più comune di insufficienza renale dopo l'amiloidosi è la nefropatia da IgA³⁵. Nella maggior parte dei pazienti, la diagnosi di malattia reumatica precede quella di malattia renale, mentre in alcuni casi si manifesta contemporaneamente. Spesso il danno renale è pauci/asintomatico ed il riscontro di proteinuria e microalbuminuria è un dato accidentale. Le malattie glomerulari in corso di SpA rappresentano spesso una manifestazione di malattia, ma possono essere anche considerate un evento avverso indotto da un blocco del Tumor Necrosis Factor (TNF)-alfa e dall'uso di anti-infiammatori non steroidei (FANS)³⁶. È quindi necessario eseguire un periodico follow-up degli indici laboratoristici per monitorare il possibile danno renale, con un eventuale approccio condiviso con gli specialisti nefrologi. Gli inibitori di JAK sono agenti somministrati per via orale che si sono

dimostrati efficaci e sicuri nell'axSpA e nell'artrite psoriasica. Gli studi clinici ne hanno confermato un'efficacia paragonabile ai bDMARD. Anche se la comprensione della patogenesi delle SpA è ancora limitata, il ruolo della trasduzione del segnale mediata da JAK e dell'inibizione delle sue azioni, come meccanismo terapeutico, è sempre più rilevante³⁷. In questo caso (Figura 10), upadacitinib si è dimostrato una valida scelta terapeutica per il controllo della patologia articolare e cutanea e un trattamento che ha mostrato un buon profilo di sicurezza per la concomitante patologia renale.

Concludendo, per il clinico trovare il corretto bilanciamento tra il controllo della PsA, l'efficacia globale, le controindicazioni e i possibili effetti collaterali è una sfida continua ed è un bisogno spesso insoddisfatto, nonostante le diverse opzioni terapeutiche disponibili⁸. I casi sopradescritti riguardano pazienti affetti da PsA con manifestazioni articolari ed extra-muscoloscheletriche molto eterogenee che hanno comportato una scelta terapeutica dettata principalmente dalla necessità di controllare la sintomatologia più debilitante per il paziente. In tutti i casi, però, il trattamento con un anticorpo anti-IL3 (risankizumab) o un inibitore di JAK (upadacitinib) ha migliorato la sintomatologia clinica delle altre manifestazioni della malattia. Questi dati confermano sia l'efficacia sia il buon profilo di sicurezza dei due farmaci.

Contributions: All other authors have critically contributed to the analysis and discussion of evidence and provided major intellectual input to the paper. All authors have read and approved the final version of the paper before submission. All named authors take responsibility for the integrity of the work as a whole and have given their approval for this version to be published.

Disclosure and potential conflicts of interest: The authors declare that they have no conflicts of interest relevant to this manuscript. The International Committee of Medical Journal Editors (ICMJE) Potential Conflicts of Interests form for the authors is available for download at: <https://www.drugsincontext.com/wp-content/uploads/2024/09/dic.2024-7-3-COI.pdf>

Acknowledgements: The authors would like to thank Dr Giovanna Damia, MD, on behalf of Content Ed Net, for medical writing and editorial assistance. Editorial assistance has been possible thank to the unconditioned contribution of ABBVIE.

Funding declaration: No funding to declare.

Copyright: Copyright © 2024 Bongiovanni B, Del Giudice A, Panaccione A, Pantano I, Perniola S, Sandri G. Published by *Drugs in Context* under Creative Commons License Deed CC BY NC ND 4.0, which allows anyone to copy, distribute, and transmit the article provided it is properly attributed in the manner specified below. No commercial use without permission.

Correct attribution: Copyright © 2024 Bongiovanni B, Del Giudice A, Panaccione A, Pantano I, Perniola S, Sandri G. <https://doi.org/10.7573/dic.2024-7-3>. Published by *Drugs in Context* under Creative Commons License Deed CC BY NC ND 4.0.

Article URL: https://www.drugsincontext.com/education_section/risankizumab-e-upadacitinib-nel-trattamento-dellartrite-psoriasica-meccanismi-diversi-obiettivo-comune

Correspondence: Gilda Sandri, Dipartimento di Scienze Mediche e Chirurgiche, Università degli Studi di Modena e Reggio Emilia, Via Università 4, 41121, Modena, Italy. Email: gilda.sandri@unimore.it

Provenance: Submitted; externally peer reviewed.

Submitted: 29 July 2024; **Accepted:** 11 September 2024; **Published:** 30 September 2024.

Drugs in Context is published by BioExcel Publishing Ltd. Registered office: 6 Green Lane Business Park, 238 Green Lane, New Eltham, London, SE9 3TL, UK.

BioExcel Publishing Limited is registered in England Number 10038393. VAT GB 252 7720 07.

For all manuscript and submissions enquiries, contact the Editorial office editorial@drugsincontext.com

For all permissions, rights, and reprints, contact David Hughes david.hughes@bioexcelpublishing.com

References

1. Urruticoechea-Arana A, Alvarez-Vega JL, Garcia-Vivar ML, et al. Core items to be included in a definition of moderate psoriatic arthritis: literature review and expert opinion. *Rheumatol Int*. 2024. <https://doi.org/10.1007/s00296-024-05644-y>
2. Ocampo DV, Gladman D. Psoriatic arthritis. *F1000Res*. 2019;8:1665. <https://doi.org/10.12688/f1000research.19144.1>
3. Jose AM, Rasool M. A glimpse on the role of IL-21 in psoriatic arthritis pathogenesis. *Life Sci*. 2024;350:122766. <https://doi.org/10.1016/j.lfs.2024.122766>
4. Ritchlin CT, Colbert RA, Gladman DD. Psoriatic Arthritis. *N Engl J Med*. 2017;376(10):957. <https://doi.org/10.1056/NEJMra1505557>
5. Tucker L, Allen A, Chandler D, et al. The 2022 British Society for Rheumatology guideline for the treatment of psoriatic arthritis with biologic and targeted synthetic DMARDs. *Rheumatology*. 2022;61(9):e255. <https://doi.org/10.1093/rheumatology/keac295>
6. Singh JA, Guyatt G, Ogdie A, et al. Special Article: 2018 American College of Rheumatology/National Psoriasis Foundation Guideline for the Treatment of Psoriatic Arthritis. *Arthritis Rheumatol*. 2019;71(1):5. <https://doi.org/10.1002/art.40726>
7. Coates LC, Soriano ER, Corp N, et al. Group for Research and Assessment of Psoriasis and Psoriatic Arthritis (GRAPPA): updated treatment recommendations for psoriatic arthritis 2021. *Nat Rev Rheumatol*. 2022;18(8):465. <https://doi.org/10.1038/s41584-022-00798-0>

8. Gossec L, Baraliakos X, Kerschbaumer A, et al. EULAR recommendations for the management of psoriatic arthritis with pharmacological therapies: 2019 update. *Ann Rheum Dis*. 2020;79(6):700. <https://doi.org/10.1136/annrheumdis-2020-217159>
9. Gudu T, Gossec L. Quality of life in psoriatic arthritis. *Expert Rev Clin Immunol*. 2018;14(5):405. <https://doi.org/10.1080/1744666X.2018.1468252>
10. Megna M, Potestio L, Ruggiero A, et al. JAK inhibitors in psoriatic disease. *Clin Cosmet Investig Dermatol*. 2023;16:3129. <https://doi.org/10.2147/CCID.S433367>
11. Novelli L, Lubrano E, Venerito V, et al. Extra-articular manifestations and comorbidities in psoriatic disease: a journey into the immunologic crosstalk. *Front Med*. 2021;8:737079. <https://doi.org/10.3389/fmed.2021.737079>
12. Lee BW, Moon SJ. Inflammatory cytokines in psoriatic arthritis: understanding pathogenesis and implications for treatment. *Int J Mol Sci*. 2023;24(14):11662. <https://doi.org/10.3390/ijms241411662>
13. Nakamura A, Chandran V. Risankizumab for the treatment of active psoriatic arthritis in adults. *Expert Rev Clin Immunol*. 2023;19(12):1435. <https://doi.org/10.1080/1744666X.2023.2265567>
14. Gossec L, Kerschbaumer A, Ferreira RJO, et al. EULAR recommendations for the management of psoriatic arthritis with pharmacological therapies: 2023 update. *Ann Rheum Dis*. 2024;83(6):706. <https://doi.org/10.1136/ard-2024-225531>
15. Kristensen LE, Keiserman M, Papp K, et al. Efficacy and safety of risankizumab for active psoriatic arthritis: 24-week results from the randomised, double-blind, phase 3 KEEPSAKE 1 trial. *Ann Rheum Dis*. 2022;81(2):225. <https://doi.org/10.1136/annrheumdis-2021-221019>
16. Ostor A, Van den Bosch F, Papp K, et al. Efficacy and safety of risankizumab for active psoriatic arthritis: 24-week results from the randomised, double-blind, phase 3 KEEPSAKE 2 trial. *Ann Rheum Dis*. 2022;81(3):351. <https://doi.org/10.1136/annrheumdis-2021-221048>
17. Kristensen LE, Keiserman M, Papp K, et al. Efficacy and safety of risankizumab for active psoriatic arthritis: 52-week results from the KEEPSAKE 1 study. *Rheumatology*. 2023;62(6):2113. <https://doi.org/10.1093/rheumatology/keac607>
18. Erik L, Keiserman M, Papp K, et al. Long-term efficacy and safety of risankizumab for CsDMARD-IR patients with active psoriatic arthritis: 148-week results from the KEEPSAKE 1 trial. *Arthritis Rheumatol*. 2023;75(Suppl. 9):abstract 1435.
19. D'Haens G, Panaccione R, Baert F, et al. Risankizumab as induction therapy for Crohn's disease: results from the phase 3 ADVANCE and MOTIVATE induction trials. *Lancet*. 2022;399(10340):2015. [https://doi.org/10.1016/S0140-6736\(22\)00467-6](https://doi.org/10.1016/S0140-6736(22)00467-6)
20. Ferrante M, Panaccione R, Baert F, et al. Risankizumab as maintenance therapy for moderately to severely active Crohn's disease: results from the multicentre, randomised, double-blind, placebo-controlled, withdrawal phase 3 FORTIFY maintenance trial. *Lancet*. 2022;399(10340):2031. [https://doi.org/10.1016/S0140-6736\(22\)00466-4](https://doi.org/10.1016/S0140-6736(22)00466-4)
21. Bernardini N, Skroza N, Atzori L, et al. Rapid Efficacy of risankizumab in pretibial psoriasis involvement: RESOLVE. *Drugs Context* 2024;13:2024-6-3. <https://doi.org/10.7573/dic.2024-6-3>
22. EMA. Rinvoq, summary of product characteristics, 2023. https://www.ema.europa.eu/en/documents/product-information/rinvoq-epar-product-information_en.pdf. Accessed September 18, 2024.
23. McInnes IB, Anderson JK, Magrey M, et al. Trial of Upadacitinib and Adalimumab for Psoriatic Arthritis. *N Engl J Med*. 2021;384(13):1227. <https://doi.org/10.1056/NEJMoa2022516>
24. Mease PJ, Lertratanakul A, Anderson JK, et al. Upadacitinib for psoriatic arthritis refractory to biologics: SELECT-PsA 2. *Ann Rheum Dis*. 2021;80(3):312. <https://doi.org/10.1136/annrheumdis-2020-218870>
25. McInnes IB, Kato K, Magrey M, et al. Upadacitinib in patients with psoriatic arthritis and an inadequate response to non-biological therapy: 56-week data from the phase 3 SELECT-PsA 1 study. *RMD Open*. 2021;7:e001838. <https://doi.org/10.1136/rmdopen-2021-001838>
26. Mease PJ, Lertratanakul A, Papp KA, et al. Upadacitinib in patients with psoriatic arthritis and inadequate response to biologics: 56-week data from the randomized controlled phase 3 SELECT-PsA 2 study. *Rheumatol Ther*. 2021;8(2):903. <https://doi.org/10.1007/s40744-021-00305-z>
27. Fleischmann R, Mysler E, Bessette L, et al. Long-term safety and efficacy of upadacitinib or adalimumab in patients with rheumatoid arthritis: results through 3 years from the SELECT-COMPARE study. *RMD Open*. 2022;8:e002012. <https://doi.org/10.1136/rmdopen-2021-002012>
28. Machlab K, Yeung J, Gooderham M. Risankizumab in adults with psoriatic arthritis. *Skin Therapy Lett*. 2023;28(6):1-6.
29. Papp KA, Blauvelt A, Puig L, et al. Long-term safety and efficacy of risankizumab for the treatment of moderate-to-severe plaque psoriasis: Interim analysis of the LIMMitless open-label extension trial up to 5 years of follow-up. *J Am Acad Dermatol*. 2023;89(6):1149. <https://doi.org/10.1016/j.jaad.2023.07.1024>
30. Peyrin-Biroulet L, Sandborn WJ, Panaccione R, et al. Tumour necrosis factor inhibitors in inflammatory bowel disease: the story continues. *Therap Adv Gastroenterol*. 2021;14:17562848211059954. <https://doi.org/10.1177/17562848211059954>

31. Scarpa R. New insights into the concept of psoriatic disease. *J Rheumatol Suppl.* 2012;89:4. <https://doi.org/10.3899/jrheum.120231>
32. Luchetti Gentiloni MM, Paci V, Carletto A, et al. Upadacitinib effectiveness and factors associated with minimal disease activity achievement in patients with psoriatic arthritis: preliminary data of a real-life multicenter study. *Arthritis Res Ther.* 2023;25(1):196. <https://doi.org/10.1186/s13075-023-03182-9>
33. Loftus EV Jr, Panes J, Lacerda AP, et al. Upadacitinib induction and maintenance therapy for Crohn's disease. *N Engl J Med.* 2023;388(21):1966. <https://doi.org/10.1056/NEJMoa2212728>
34. Luna PC, Chu CY, Fatani M, et al. Psychosocial burden of psoriasis: a systematic literature review of depression among patients with psoriasis. *Dermatol Ther.* 2023;13(12):3043. <https://doi.org/10.1007/s13555-023-01060-5>
35. Rodrigues AC, Marques JC, Reis M, Gois M, Sousa H, Nolasco F. Kidney disease in ankylosing spondylitis: a case series and review of the literature. *J Bras Nefrol.* 2023;45(1):36. <https://doi.org/10.1590/2175-8239-JBN-2022-0008>
36. Bounia CA, Theodoropoulou EN, Liossis SC. Glomerulonephritis in two patients with SpA treated with TNF-alpha blockers and a review of the literature. *Biologics.* 2021;15:61. <https://doi.org/10.2147/BTT.S297712>
37. Braun J, Kiltz U, Baraliakos X. Management of axial spondyloarthritis - insights into upadacitinib. *Drug Des Devel Ther.* 2022;16:3609. <https://doi.org/10.2147/DDDT.S330413>